



**ZIMMER MISTM
MINI-INCISION
FOR TOTAL HIP
REPLACEMENT**

Anterolateral
Approach
手術手技

Anterolateral

ZINMMER MIS™
小切開による
人工股関節置換術
前外側アプローチ
手術手技

目次

はじめに	2
術前計画	2
手術手技	4
体位と皮切	4
臼蓋の処理	8
大腿骨の処理	10
結論	13



はじめに

人工股関節形成術(THA)は、前外側の小切開アプローチを利用して、たいていの患者に実施することができる。ただし、より長い切開を用いなければならないような既にCHSなどのインプラントを保持した患者、および転子下の骨切りを要するCrowe分類IVの股関節異形患者などは、例外として注意すべきである。外科医が小切開人工股関節形成術を実施する方法の習得にあたって、外科医が普段実施している切開から開始し、自信がつき技術が向上すれば皮切を徐々に短くする。初めて行う場合は、多くの他手技と同様、一般的には、小柄であり筋肉質ではなく、変形がほとんどなく、骨棘が少ない患者から着手する。その後、自信がつき技術が改善されるにつれて、ほとんどすべての患者にまで小切開THAを行うことができるようになる。同様に、真の小切開THA(6.5~9cm)を達成するまで、徐々に切開サイズを狭めていく。小切開THAは、単にサイズの小さい切開によって施術されるスタンダードなアプローチではなく、小さい切開に加えて、筋肉および腱の切離を最小限に抑えることができる改良されたアプローチであることに留意することが重要である。以下に、前外側の小切開人工股関節形成術を実施するために設計された手技の詳細な説明を示す。

術前計画

術前計画とテンプレートの重要性は、どれだけ強調しても足りないほどである。これは、関節外の目標の視野が制限される小切開人工股関節形成術の症例では特に重要になる。術前計画の目的は、大腿骨および臼蓋コンポーネントの術中の正確な設置を可能にする解剖学的な情報を収集できるようにすることである。大腿骨ステムおよび臼蓋コンポーネントの適合、大腿骨頸部骨切りの位置、ステムのネックの長さ、大腿骨コンポーネントのオフセットは、術前のレントゲン分析で予測できる。また術前計画によって、術中に使用する適切なインプラントを準備することができる。

術前の下肢長の決定は、THA時の適切な下肢長の再建に必要である。あらゆる人工股関節形成術において、骨盤の前後像を使用した術前のテンプレートは、通常適切な下肢長を判断するもっとも正確な方法である。極端に異常な症例に関してのみ、下肢長の断続撮影やCTによる評価が役立つこともある。臨床とX線上的下肢長の情報によって、必要なら、術中に適切な矯正を行うよう判断する。スタンダード骨切りガイドは、小切開手術に簡単に使用できる。様々な術中下肢長確認システムが、この小切開アプローチで使用可能である。



まれではあるが、術前のオフセットが異常に大きい患者や、重度の内反変形を伴う患者の場合、オフセットを再建するのは不可能なことがある。そのような症例では、下肢延長によって外転筋の緊張度を増すことができる。これは、特に患側の股関節が健側の股関節よりも短い場合に有効な方法である。ただしこのような例では、たいてい大腿骨および下肢を延長する以外に選択の余地はない。延長すれば、患者が不満をもちることにもなるが、安定性および下肢長が最適化されない稀な症例では、下肢長が同一であることよりも股関節の安定性を獲得することがより重要である。

最初のテンプレティングは、X線前後像から着手する。臼蓋コンポーネントを約45°外転させた骨盤のX線像上に、臼蓋のテンプレートを順次重ねていく。数種類のサイズを試し、どの臼蓋コンポーネントが最大

の被覆でもっとも適合するかを判断する。X線像上に臼蓋のサイズと位置、そして骨頭中心の印を付ける。45°外転させた臼蓋コンポーネントの上方の範囲を観察し、術中にこれを再建して、確実に適切にコンポーネントが外転するように確保する。次に、適切な大腿骨のテンプレートを選択する。大腿骨インプラントのサイズを判断するには、まず前後像で遠位部のステムサイズとボディのサイズを検討する(図1)。それから、側面像でのステムサイズを確認する。大腿骨コンポーネントのステム部分が、X線前後像上の大腿骨髄腔狭窄部を完全にまたはほとんど占拠することが望ましい。次に、骨幹端のステムボディの適合を検討する。コンポーネントのボディの内側部分が、近位部の骨幹端をできる限り占拠しなければならない。

適切なサイズの大腿骨コンポーネントを決定した後、大腿骨近位部における設置の高さを決定する。下肢長を変えない場合は、インプラントの骨頭中心は患者の股関節の大腿骨頭中心と同一の位置にあるはずである。これは、テンプレティングした臼蓋の回転中心とも一致しなければならない。下肢を延長するには、テンプレートを近位に上げ、下肢を短縮するには、テンプレートを遠位に移動する。高さを決定したら、ポラス表面の最も近位の部分から小転子上端までの距離をテンプレートのミリメータースケールで確認する。

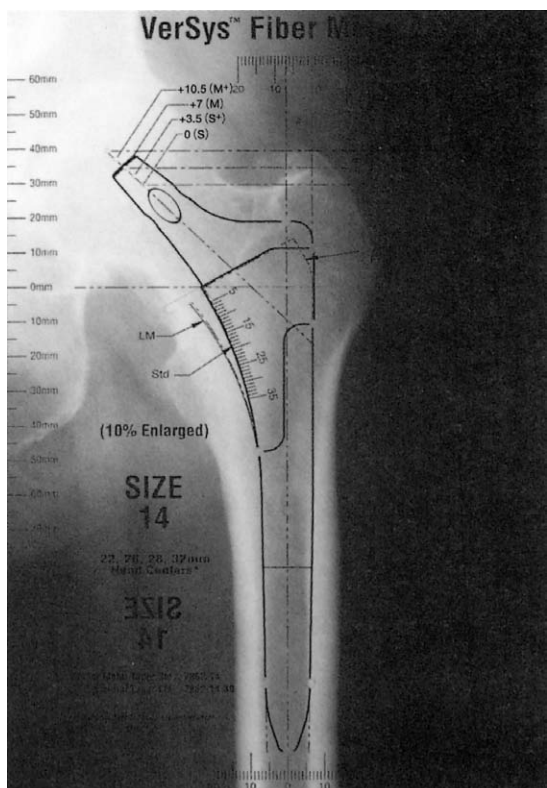


図1

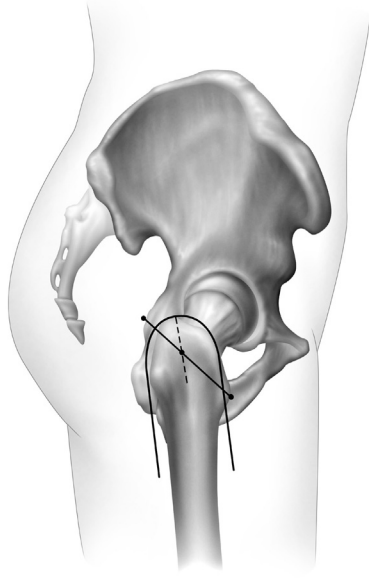


図2

表1：皮切の長さおよび方向

長さ	大腿骨への向き
4.5インチ(11.5cm)超	0°
4~4.5インチ(10~11.5cm)	10°
3.5~4インチ(9~10cm)	20°
2.5~3.5インチ(6.5~9cm)	30°

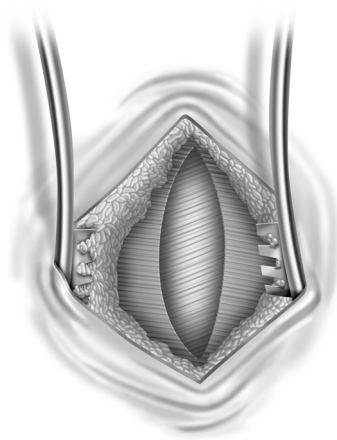


図3

手術手技 体位と皮切

正側臥位に患者を保持する。ビーンバッグ以外のなんらかの骨盤安定器具を使用することが重要である。骨盤安定器具には、骨盤を屈曲または傾けさせる恐れがあるものもあるので、補正することが重要である。下肢を前方に設置する必要がある場合、レッグホールディングバッグ付のドレープを使用するか、滅菌シートでバッグを作り、下肢を保持する。

患者に準備処置を施しドレープで覆ったら、皮切の目標を決定する。大転子の最近位縁と大転子の前後の中線に印を付ける(図2)。この中線に沿って、大転子の先端から1インチ(2.5cm)遠位に印を付ける。これで皮切の midpoint が確認できる。目標の皮切の長さで方向が決まる。以下の方向づけガイドは、大腿骨幹に関連する。真の小切開を施術するには、大腿骨の長軸に対し約30°の皮切を行う。印の前・下方から始め、上後方に約2.5~3インチ(6.5~7.5cm)延長し、印をした点を通るようにする。皮切の半分は、大転子の先端から1インチ(2.5cm)遠位の印の前・下方にあり、残りの半分は上・後方にあるようにする(体重が重い患者では、わずかに後方に皮切を行うことが望ましい)。

皮下脂肪を分け、Cobbエレベーターを使用して、皮切の両方側に約1cm多く大腿筋膜を展開する。大腿筋膜を、線維および皮切の中間で大腿骨幹の軸に対し約15~20°に方向づけて切開する。これは、閉創時に役立つ。大腿筋膜の切開を進めると、大殿筋の小さな部位にぶつかるはずである(図3)。電気メスを使用してその線維に沿って後・上方の筋肉を分ける。股関節周囲滑液包を展開する。滑液包が厚くなっている場合、指を前後にスライドさせて組織を緩め、大転子と中殿筋を展開する。Charnleyレトラクターを切開を横に広げるように設置する。まずレトラクターの前方アームを設置してから、後方アームを設置する。スタンダードCharnleyレトラクターから改良された特殊なロングアームレトラクターを使用することが重要である。スタンダードCharnleyレトラクターのアームは、切開部位を強く引っ張らないと、小切開に設置することができない。皮膚の損傷を防ぐため、レトラクターを締めすぎないようにする。




図4

大転子の前方先端を確認する。ここで通常であれば、外転筋にスタンダードな前外側アプローチで進入し、転子から外転筋を50%切除するが、以下の手技を使えば、外転筋の20~25%のみが転子から切除される。大転子の前方先端の上から、線維に沿って中殿筋窩にメイヨー鉗を挿入し、鉗の先端で小殿筋に触れるようにする。こうして中殿筋の前方20~25%を分ける。2本のアーミーナイビーレトラクターを挿入し、中殿筋を分けると、斜めに走る小殿筋を確認できる(図4、図5)。




図5

次に、小殿筋の腱をL字形に切開する。切開は線維に沿って近位から始め、中殿筋の切開部まで延長する。次に中殿筋に沿って、小殿筋の腱を約0.5~1.0cm横切開する(図6)。次にアーミーナイビートラクターを外す。

下肢をやや外旋位にする。電気メスを使って、外側広筋の隆起部が中殿筋の腱と融合するところから筋膜を剥離する。外側広筋を傷つける必要はない。大転子の形状を近位にたどり、中殿筋の腱を横に切開する。腱の後方半分は大転子に付着させておき、前方半分は筋肉に付着させておく。ゆっくり股関節を外旋させながら、電気メスを使って大転子から中殿筋と小殿筋の前方部分の20~25%を分離する。遠位では、大腿直筋の滑液包の上から、関節包と小殿筋の腱の間にあるインターバルを探す。このインターバルをあけ、その近位に沿って、シングルポイントラージレトラクターを挿入する(図7)。腱は、関節包に融合しているはずである。電気メスを使用して関節包から小殿筋の腱を分離する。シングルポイントラージレトラクターを前・上方に動かし、臼蓋の上前方縁に設置する。これで、関節が展開される。




図6

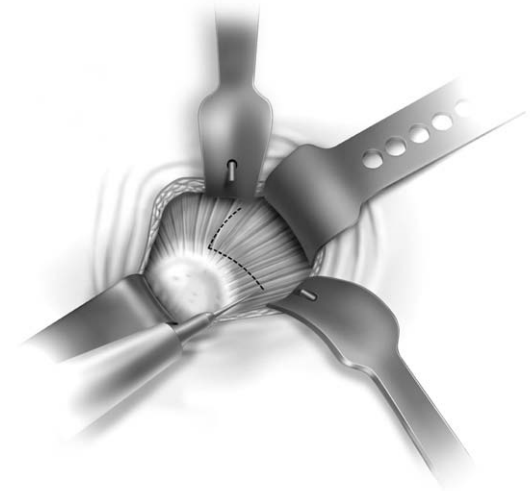


図7

さらに、大腿直筋を、電気メスを使って関節包から分離してもよい。この分離によって、前・下方の関節包を展開するのに必要なだけ前方および下方に延長できる。外転、屈曲、および外旋は、この過程を容易にする。出血を生じるので、大腿直筋への侵襲を避ける。

前方の関節包を展開したら、関節包の前・下方部分を切開する。次に下肢を完全伸展させ、わずかに外旋させる。関節包の前・上方を1/4程度切開して大腿骨頭を展開することが望ましい。大腿骨頭を脱臼させることができるよう、前方関節包を下方で完全に切開したことを確認する。あるいは、閉創時に関節包を再縫着させることができる様な切開方法を用いることもある。

股関節を脱臼させる前に目印を付け計測を行い、再建後に下肢長と大腿骨幹のオフセットを比較できるようにする。この比較によって、術前計画で設定した目標を達するための調整ができる。下肢長の測定には数種の方法があり、術者個人の意向に応じて選択できる。

牽引しながら、関節部にスリップレトラクターを挿入する。これは、大腿骨を脱臼させるのに役立つ(図8)。レトラクターをすべて取り外し、大腿骨頸部周辺にボーンフックを挿入する。股関節はわずかに外転し45°まで屈曲することが望ましい。この体位で助手は、外科医がボーンフックを使用して前外側牽引を適用するときに、下肢を外旋させる。これで、残りの外転筋を損傷することなく、股関節を脱臼させることができる(図9)。

Anterior
lateral

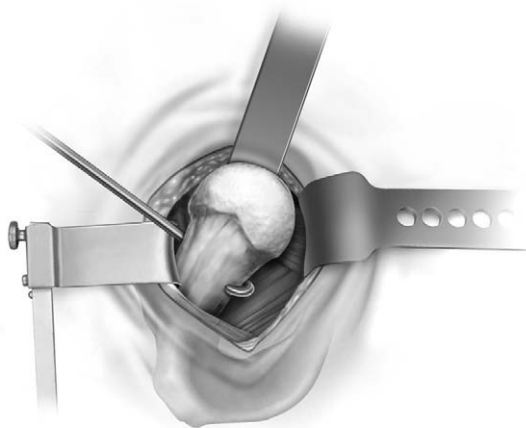


図9

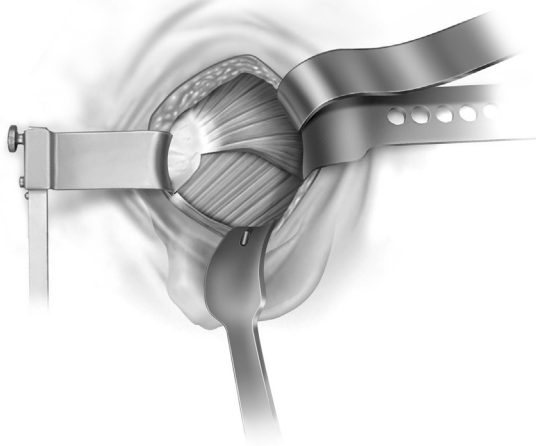


図8

外転筋の20～25%を転子から剥離させるだけのこの手技は、リハビリテーションおよび術後の跛行を改善する。ただし、本手順には温存された外転筋が損傷したり引き裂かれたりすることがあり得るという問題があり、これらは、脱臼および大腿骨の処理中に発生する。外転筋が損傷するのは、脱臼中が最も一般的である。股関節が45°を超えて屈曲し、股関節を脱臼させるほど過度に外旋した場合は、外転筋は伸展し、後部が損傷することがある。股関節の屈曲を45°に制限してボーンフックを使用すれば、この問題を避けることができる。

次に外転筋を損傷しやすいのは大腿骨の処理中であるが、処理中には強く外旋させることで、外転筋の損傷を防ぐことができる。

脱臼後は、容易に頸部の上方で一度仮の骨切りができる為、大腿骨頭の大部分を切除する事ができる。これにより、小転子を容易に確認できる為、再度最終的な骨切りをすることができる。下方の関節包は開放され、必要に応じて小転子を展開することができる。術前のテンプレティングによって決定したように、小転子の位置から最終的な頸部の骨切りを実施する。骨切りガイドを使用してもよい。大転子に損傷を与えないよう、大転子付近で骨切りを止める。ボーンソーを外し、サジタルソーを使用して上方の骨切りを仕上げる。後方の骨膜を切開し、最終頸部片を抜去する。

大腿骨を後方にレトラクトするときは、ダブルポイントレトラクターを臼蓋の後壁の約1cm後方の坐骨に

設置する(図10)。光ファイバーライト一体型の専用レトラクターは、非常に役立つ。このレトラクターを設置しやすくするためには、大腿骨を45°に屈曲させ、25°外転させ、30°外旋させる。このレトラクターは、関節包内に設置し坐骨神経の損傷を避ける関節包内に設置される。何度か軽くたたくことでレトラクターは適所に配置、保持される。レトラクターが移動したり皮膚を損傷するため、助手は強い鉤引きをさけることが望ましい。

坐骨に対し約180°の位置に、関節包と前上方の臼蓋のインターバルを通して、シングルポイントラージレトラクターを設置する。このレトラクターを使って、中殿筋と小殿筋の前方部位を保持する(図10)。シングルポイントレトラクターを臼蓋の前・下方縁上から挿入し、前方の関節包および腸腰筋の腱を前方に保持する。これらのレトラクターの光ファイバーライトによって、視野を補う(図10)。前方または下方に残った関節包を必要に応じて追加切除することもあるが、腸腰筋の腱の腱鞘は注意深く避ける。次に臼蓋唇の周囲を切除する。骨棘の切除は臼蓋シェルを挿入する前でも後でもよいが、コンポーネントを挿入する前に切除した方が楽であることが多い。骨ノミ(曲)を使用する。Hohmannレトラクターを取り外し、向かい合うようにラージレトラクターを2本設置する。

臼蓋の処理

専用に設計されたロープロファイル臼蓋リーマーを使うと、向き合うレトラクターの間をリーマーが通過しやすい(図11)。臼蓋に適合する最大のロープロファ

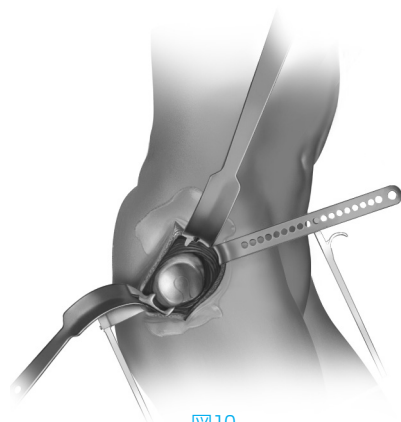


図10

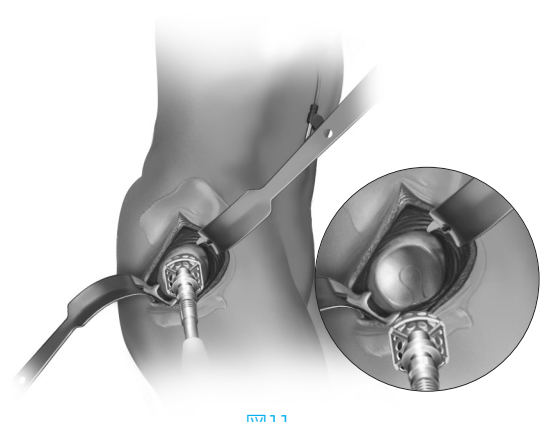


図11

イル臼蓋リーマーで、臼蓋のリーミングを始める。これらのリーマーは、この方法で使用するよう設計されている。リーマーには鋭利な四角い歯がついている。ロープロファイル臼蓋リーマーのシェルは、半球より大きく設計されている。周縁は、半球のレベルよりさらに15° 広く設計されている。このことによって、外縁部の骨棘をリーミングし、臼蓋コンポーネントを完全に設置しやすくなる。臼蓋は通常、選択した臼蓋コンポーネントのサイズより2mm小さくリーミングする。

患者を手術台に正しく設置したことを確認する。最終的なインプラントをオフセットシェルインサーターに装着する(図12a)。このオフセット設計は、小切開による人工股関節置換術では一般的にマルアライメントにカップが設置されるのを避けるのに役立つ。シェルを処理した臼蓋に挿入する。アライメントフレームによって、外転45°、前方開角20° が得られる(図12b)。カップを適所に打ち込み、シェルが完全に収まっていることを確認する(図13)。臼蓋スクリューを追加の固定に使用してもよい。ポリエチレンライナーを挿入する。臼蓋周辺の2本のラージレトラクターを取り外す。

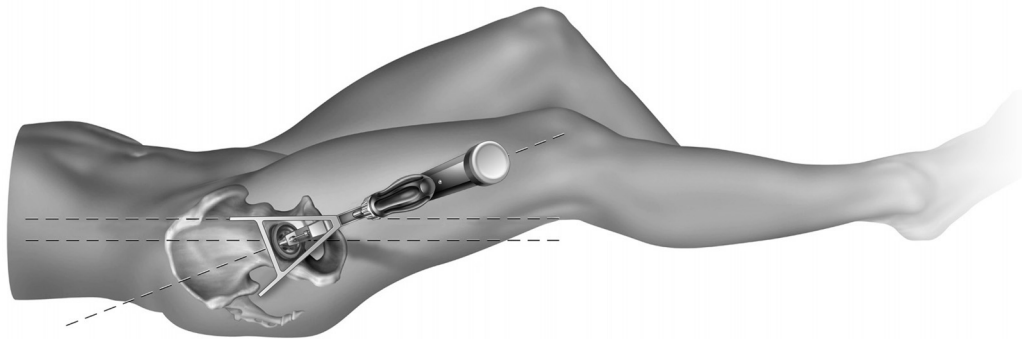


図12a

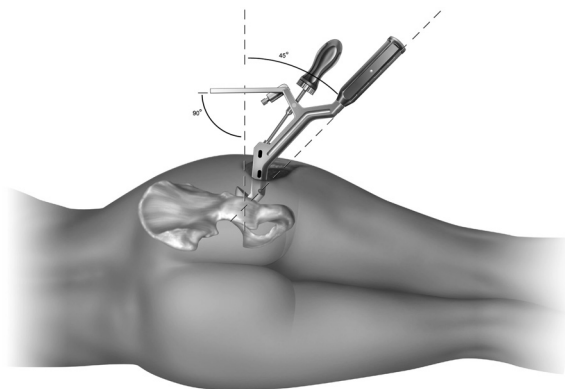


図12b

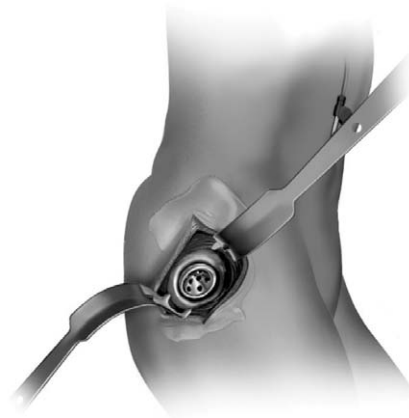


図13



Anterior lateral

大腿骨の処理

外側大転子上のロングフェモラルエレベーターを外転筋の側方に設置する。これにより大腿骨近位部を創から持ち上げ、皮切の近位を保護する(図14)。下肢を滅菌バッグに保持しながら、股関節を屈曲、内転、過外旋させる(135°)。ダブルポイントラージリットレトラクターをカルカーの内側縁に設置する。これは、骨幹端近位部が展開され十分に照明し続ける。最後に、梨状筋窩にストレートHohmannレトラクターを設置し、外転筋を後方に保持する(図14)。既述のとおり、股関節を過外旋させると、外転筋が後方に移動し、それによって、大腿骨管の処理中に外転筋の損傷または浸軟を防ぐ。

箱ノミおよびテーパーオウルを使用して、髄腔への通路を得る。サイドカッティングリーマーを使用して、大転子外側の内側部分を切除してもよい。スムーズな弾丸状の先端は、コンポーネントのニュートラルなアライメントを確認するために骨幹上方にかみ合うように設計されている。ラスピングにはストレートラスプハンドルを使用して、ハンドルと皮切のインピンジメントを防止するとよい。さらに、皮切の近位が、ラスプハンドルに後捻の力を加える傾向にあるが、これはストレートラスプハンドルを使用することで軽減される。ハンドルの制御を容易にするため、ストレートラスプハンドルの3つの孔のひとつにデタッチャブルアライメントハンドルを挿入することができる。これらの孔(0°、7.5°、15°)は、前捻角の確認にも使用できる(図15)。

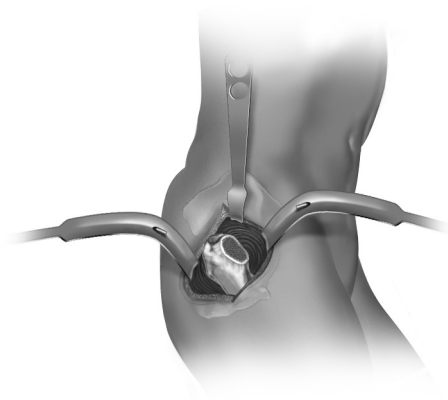


図14

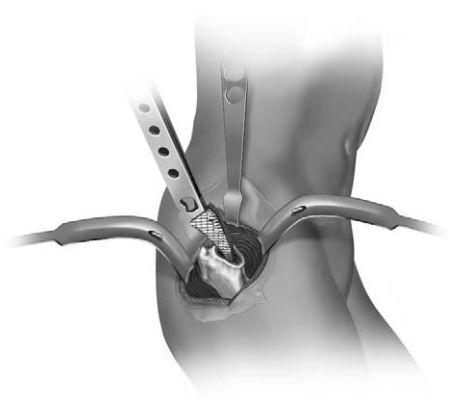


図15



カルカートライアルおよび側方から挿入することができる特別に設計されたトライアルヘッドによって、トライアル整復が容易になる。カルカートライアルおよびヘッドトライアルを挿入し、トライアル整復を実施する。股関節を脱臼させる前に計測した長さを参照して、下肢長と大腿骨のオフセットを確認する。望ましい結果が得られるよう、フェモラルヘッドトライアルを交換してネックの長さを調整する。下肢長、オフセット、可動域、そして安定性が適切になったら、股関節を脱臼させる。ラスプを取り外し、大腿骨コンポーネントを挿入する(図16)。インプラントが完全に収まるか、それ以上進まなくなるまで挿入する。

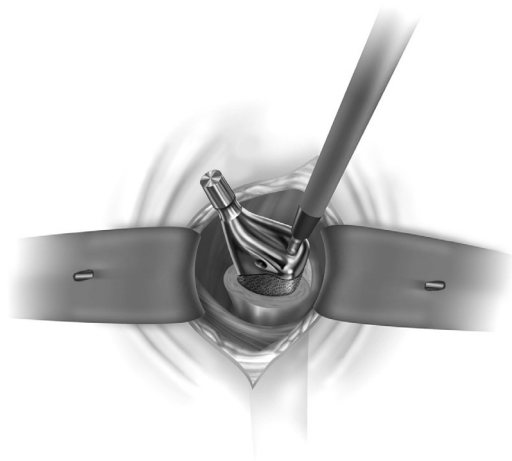


図16

適切な下肢長、関節の緊張度、関節の安定性が得られるまで、トライアルヘッドインサーターを使用して、スロットトライアルヘッドを順次フェモラルネックに設置する。選択されたトライアルヘッドに対応する実際のヘッドを設置する(図17)。股関節を整復し、下肢長、可動域、安定性そして外転筋緊張度を最終的に確認する(図18)。

注：テーパーが清潔かつ乾燥していることを確認する。



図17

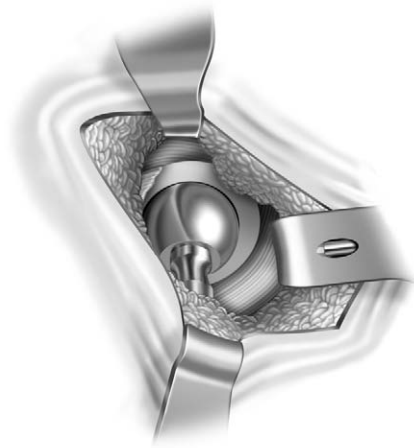


図18



Anterolateral

閉創は、筋肉機能を維持し、回復を促進させるのに重要である。閉創を容易にするために、Charnleyレトラクターを取替え、股関節を内旋および外転させる。側方の転子にあらかじめドリルで孔を開けるが、前方部分から開けてはいけない。2本の太いMersilene縫合糸を側方から前方に挿入する。Mersilene縫合糸を小殿筋と中殿筋の下に通す。1本か2本の非吸収性縫合糸を小殿筋から設置し、それ自体を閉創する(図19)。次にMersilene縫合糸をしっかりと結んで小殿筋および中殿筋を大転子に戻す。最後に、1号のEthibond縫合糸を使用して、中殿筋の腱の端端吻合(end-to-endの縫合)を行う。これにより、小殿筋および中殿筋を大転子に完全にかつ安全に再装着させる(図20)。

Charnleyレトラクターを取り外す。股関節をわずかに外転させて、非吸収性縫合糸を使用して、8字縫合で大腿筋膜を閉じる。次に、2号Vicrylで残りの層を閉じてから、ステープル縫合または皮内縫合を行う。滅菌包帯を適用する。

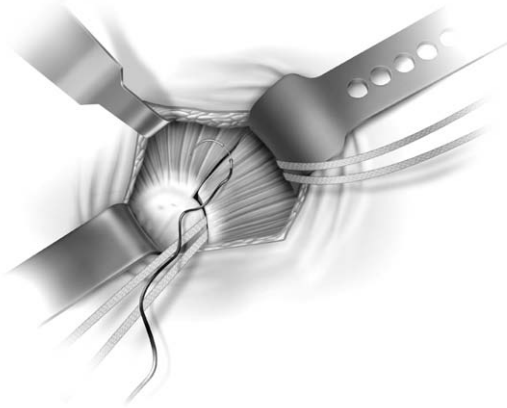


図19




図20

結論

小切開による展開は、プライマリー人工股関節形成術 (THA)患者の大半に使用することができる。外科医が小切開による人工股関節形成術の施術を開始するときは、自信が付き技術が向上するにつれて徐々に皮切を小さくする。真の小切開によるTHA(2.5~3.5インチ(6.5~9cm))には、皮切専用レトラクターや専用インストゥルメントが必要である。上記の概略に従うと、より小さい切開だけでなく、筋肉および腱の切断を最小限に抑えることができる。本低侵襲アプローチは、少しの入院期間で痛みも少なく、リハビリにかかる時間も短く、回復も早く、さらに傷跡も殆ど残ることがない。これらすべてが組み合わさり、多くのTHA患者の満足感が得られる。





ジンマー株式会社

本社 〒105-0001 東京都港区虎ノ門四丁目1番17号 神谷町プライムプレイス7階
Tel. 03-6402-6600 (代表) Fax. 03-6402-6620
<http://www.zimmer.co.jp>

- カスタマーサービス(商品のご注文)……………Tel. 0550-89-8522
Fax. 0120-89-3570
- 修理のお問合せ……………Tel. 0120-33-8507
- 製品のお問合せ……………Tel. 03-6402-6601